



MUNICIPIUL SUCEAVA

B-dul 1 Mai nr. 5A, cod: 720224

www.primariasv.ro, primsv@primariasv.ro

Tel: 0230-212696, Fax: 0230-520593

CONSILIUL LOCAL AL MUNICIPIULUI SUCEAVA

PROIECT

HOTĂRÂRE

Privind acordarea ajutorului de urgență doamnei Mihalache Monica – Daniela, conform prevederilor Legii nr.416/2001 privind venitul minim garantat, cu modificările și completările ulterioare

Consiliul local al municipiului Suceava

Având în vedere Referatul de aprobare a Primarului Municipiului Suceava înreg. cu nr. 75775 din 12.07.2022 raportul de specialitate al Direcției de Asistență Socială înregistrat cu nr. 15776 din 12.07.2022, raportul comisiei de specialitate, cererea doamnei Mihalache Monica - Daniela, înregistrată cu nr. 165/04.07.2022 și Ancheta socială nr.254034/11.07.2022

În baza prevederilor art.28 alin.2, alin.5, din Legea nr.416/2001 privind venitul minim garantat cu modificările și completările ulterioare precum și a H.G.R nr.50/2011 pentru aprobarea Normelor metodologice de aplicare a prevederilor Legii nr. 416/2001 cu modificările și completările ulterioare.

În temeiul prevederilor art.129, alin.2 lit.d, alin.7 lit.b, art. 139 alin. 3 lit.a și art 196 alin.1 lit.a din OUG 57/2019 privind Codul Administrativ, cu modificările și completările ulterioare.

HOTĂRĂȘTE :

Art. 1. Se acordă ajutorul de urgență, doamnei Mihalache Monica – Daniela domiciliată în Suceava, strada Republicii, nr.19, în cuantum de 22.000 lei, pentru efectuarea intervenției chirurgicale fiicei, Mihalache Diana – Mihaela, diagnosticată cu scolioză atipică, în evoluție nefavorabilă sub tratament conservator și diabet zaharat tip I, care ar contribui la îmbunătățirea calității vieții și a autonomiei în sfera activităților zilnice.

Art. 2. Titularul ajutorului de urgență se identifică cu actul de identitate CI seria.XV nr.092973 eliberat de SPCLEP Suceava, CNP 2840808330223, iar suma aprobată conform art.1 va fi virată în contul personal deschis la Raiffeisen BANK Suceava, IBAN RO49 RZBR 0000 0600 0823 4132.

Art. 3. Titularul ajutorului de urgență se obligă să justifice suma acordată conform art.1 până la data de 31.12.2022.

Art. 4. Primarul municipiului Suceava prin Direcția de Asistență Socială și Direcția de buget, contabilitate și fiscalitate va aduce la îndeplinire prevederile prezentei hotărâri.



AVIZAT,
SECRETAR GENERAL AL MUNICIPIULUI
js. IOAN CIUTAC

VIZĂ CONTROL FINANCIAR





MUNICIPIUL SUCEAVA

B-dul 1 Mai nr. 5A, cod: 720224

www.primariasv.ro, primsv@primariasv.ro

Tel: 0230-212696, Fax: 0230-520593

Nr. 5776

din N. 47/2022

REFERAT DE APROBARE PENTRU PROIECTUL DE HOTĂRÂRE A CONSILIULUI LOCAL

Privind acordarea ajutorului de urgență doamnei Mihalache Monica – Danicla conform prevederilor Legii nr.416/2001 privind venitul minim garantat, cu modificările și completările ulterioare

În conformitate cu OUG nr. 57/2019 privind Codul administrativ, cu modificările ulterioare, Consiliul local contribuie la realizarea măsurilor de asistență și protecție socială, potrivit legislației în vigoare.

Activitatea de asistență și protecție socială cuprinde totalitatea acțiunilor și măsurilor economico-sociale inițiate, pentru a garanta membrilor societății apărarea de fenomene și acțiuni al căror efect se răsfrânge nefavorabil asupra situației lor.

Instituirea ajutorului social bazat pe principiul solidarității sociale este o formă de protecție socială acordată persoanelor singure și familiilor fără venituri sau cu venituri mici. Conform art. 28 din lege, pot fi acordate ajutoare de urgență, persoanelor aflate în dificultate sau situații de necesitate aprobate prin hotărâre de consiliu local, altele decât cele menționate în textul legii.

Prin prezentul proiect de hotărâre, considerăm oportună măsura sprijinului financiar, în cuantum de 10.000.lei, în scopul sprijinirii doamnei Mihalache Monica – Daniela, domiciliată în Suceava, strada Republicii, nr.19, pentru efectuarea unei intervenții chirurgicale fiicei Mihalache Diana – Mihaela, diagnosticată cu scolioză atipică, în evoluție nefavorabilă sub tratament conservator și diabet zaharat tip I. Prezenta măsură este motivată de faptul că intervenția chirurgicală ar contribui la îmbunătățirea calității vieții și a autonomiei în sfera activităților zilnice.

În acest sens, minora Mihalache Diana – Mihaela a efectuat investigații radiologice în cadrul Centrului de Radiologie și Imagistică "Dorna Medical" Suceava, cu recomandarea de a efectua consult ortopedic. Ulterior consultului ortopedic, minorei i se recomandă o orteză toraco-lombo-sacrată, tip corset Cheneau, purtată 23 din 24 ore și kinetoterapie Schroth, în scopul remedierii afecțiunii. În februarie a fost evaluată în cadrul unei unități medicale private, Centrul de Ortopedie Pediatrică, cu prescripția de corecție chirurgicală clasică a deformării coloanei vertebrale. Doamna Mihalache a optat pentru monitorizarea și controale de specialitate la Clinica Recover și în cadrul acestei unități medicale fiica, Mihalache Diana - Mihaela este consultată la cabinetul de Ortopedie Pediatrică de către dr. Alexandru Thiery care, după numeroase investigații și evaluări, recomandă efectuarea unor investigații imagistice de tip CT și RMN full spine precum și intervenție chirurgicală.

Diagnosticul final de scolioză atipică, în evoluție nefavorabilă sub tratament conservator se traduce printr-o asimetrie vizibilă a toracelui, deformarea coloanei în plan frontal cu trei curburi, a umărului stâng precum și ușoară asimetrie a bazinului orizontal, asimetrii care s-au corectat într-o mică

măsură prin purtarea corsetului Cheneau. Afecțiunea de care suferă minora lezează parțial autonomia personală a acesteia în ceea ce privește efectuarea activităților zilnice de îngrijire, a celor instrumentale și interzice realizarea unor activități recreative normale pentru această categorie de vârstă.

Intervenția chirurgicală aparține ramurei chirurgiei robotice pentru a diminua riscurile crescute de paralizie care ar apărea în cazul intervențiilor clasice de acest tip, costurile intervenției de acest tip ridicându-se la suma de 85.000 - 99.000 lei. Concluzionăm, deasemenea, că efectuarea acestei intervenții ar remedia problema de sănătate a fiicei și i-ar reda acesteia șansa la o viață normală, permitându-i astfel dezvoltarea și exprimarea fără impedimente a potențialului pe toate planurile, îndeosebi în sfera educațională.

Având în vedere cele menționate, consider că acordarea unui ajutor financiar în cuantum de 22.000 lei este de strictă necesitate.

Față de cele prezentate, propun spre aprobare prezentul Proiect de Hotărâre.

P R I M A R

ION LUNGU





MUNICIPIUL SUCEAVA

B-dul 1 Mai nr. 5A, cod: 720224

www.primariasv.ro, primsv@primariasv.ro

Tel: 0230-212696, Fax: 0230-520593

DIRECȚIA DE ASISTENȚĂ SOCIALĂ

Nr. 25776 / 12.07.2022

APROB,
PRIMAR
ION LUNGU

RAPORT DE SPECIALITATE

Analizand Ancheta socială efectuată familiei Mihalache Monica – Daniela, reiese faptul că atât mama cât și fiica prezintă probleme de sănătate, ambele fiind diagnosticate cu afecțiuni care necesită monitorizare periodică la cabinetele de specialitate, investigații și tratamente corespunzătoare.

Doamna Mihalache este divorțată din anul 2011 și are în întreținere minora Mihalache Diana – Mihaela vârstă de treisprezece ani, elevă în clasa a VII-a la Școala Gimnazială nr.1 Suceava.

Fiica, Mihalache Diana – Mihaela este încadrată în gradul de handicap grav cu asistent personal, conform certificatului nr. 401/17.03.2022 eliberat de Comisia pentru Protecția Copilului Suceava, în prezent fiind diagnosticată cu scolioză atipică, în evoluție nefavorabilă sub tratament conservator și diabet zaharat tip I.

Din discuțiile purtate cu mama copilului, precum și din documentația anexată, se evidențiază faptul că afecțiunea de care suferă minora a fost depistată în luna ianuarie 2022, urmare a efectuării unei investigații radiologice în cadrul Centrului de Radiologie și Imagistică "Dorna Medical" Suceava, cu recomandarea de a efectua consult ortopedic. Ulterior consultului ortopedic, minorei Mihalache Diana – Mihaela i se recomandă o orteză toraco-lombo-sacrată, tip corset Cheneau, purtată 23 din 24 ore și kinetoterapie Schroth, în scopul remedierii afecțiunii.

În februarie a fost evaluată în cadrul unei unități medicale private, Centrul de Ortopedie Pediatrică, cu prescripția de corecție chirurgicală clasică a deformării coloanei vertebrale. Doamna Mihalache a optat pentru monitorizarea și controale de specialitate la Clinica Recover și în cadrul acestei unități medicale fiica, Mihalache Diana - Mihaela este consultată la cabinetul de Ortopedie Pediatrică de către dr. Alexandru Thiery care, după numeroase investigații și evaluări, recomandă efectuarea unor investigații imagistice de tip CT și RMN full spine precum și intervenție chirurgicală.

Diagnosticul final de scolioză atipică, în evoluție nefavorabilă sub tratament conservator se traduce printr-o asimetrie vizibilă a toracelui, deformarea coloanei în plan frontal cu trei curburi, a umărului stâng precum și ușoară asimetrie a bazinului orizontal, asimetrii care s-au corectat într-o mică măsură prin purtarea corsetului Cheneau. Afecțiunea de care suferă minora lezează parțial autonomia personală a acesteia în ceea ce privește efectuarea activităților zilnice de îngrijire, a celor instrumentale și interzice realizarea unor activități recreative normale pentru această categorie de vârstă.

Deasemenea, doamna Mihalache relatează faptul că, există suspiciunea de tumoră a măduvei spinării, în scopul elucidării acestui aspect, are bilet de trimitere către Centrul Affidea din cadrul Institutului Clinic Fundeni, iar costurile acestor investigații urmează să fie suportate de solicitantă. Susține că intervenția chirurgicală a fiicei aparține ramurei chirurgiei robotice pentru a diminua riscurile crescute de paralizie care ar apărea în cazul intervențiilor clasice de acest tip,

costurile intervenției de acest tip ridicându-se la suma de 85.000 - 99.000 lei. Concluzionează, deasemenea, că efectuarea acestei intervenții ar remedia problema de sănătate a fiicei și i-ar reda acesteia șansa la o viață normală, permițându-i astfel dezvoltarea și exprimarea fără impedimente a potențialului pe toate planurile, îndeosebi în sfera educațională.

Doamna Mihalache este pensionată pe caz de boală, gradul III de invaliditate din anul 2019 conform Deciziei Medicale asupra Capacității de Muncă nr.1770/27.07.2021 și figurează în evidențele medicale cu afecțiuni neurologice și endocrine de tipul hernie de disc operată, spondilartrită axială, ciroză biliară primitivă și carcinomul tiroidian operat și radiotratat, tiroidectomie totală și limfadenectomie selectivă. În iunie 2017 a fost supusă unei intervenții chirurgicale la Centrul Medical Plus ca urmare a diagnosticării cu hernie discală L4 – L5, iar în octombrie 2017 figurează în evidențele Clinicii III-A Chirurgică “Profesor Gh. Chipai” din cadrul Spitalului Clinic Județean de Urgențe “Sfântul Spiridon” Iași, unde suferă o operație de tiroidectomie totală urmată de radioterapie. În prezent efectuează controale periodice și investigații de specialitate la cabinetele de endocrinologie, oncologie și reumatologie în vederea evaluării stării de sănătate și este dependentă de tratament medicamentos permanent.

În prezent veniturile familiei sunt de 4440 lei, fiind constituite : din pensia de invaliditate în cuantum de 1000 lei, indemnizația de însoțitor a persoanei cu handicap grav în sumă de 1524 lei, precum și pensia de întreținere de 1000 lei pe care le încasează doamna Mihalache Monica – Daniela, alocația de stat, dublă în cuantum de 600 lei și buget complementar handicap grav în sumă de 316 lei.

Doamna Mihalache locuiește într-un imobil tip casă, compus din 5 camere cu dependințe, proprietatea părinților Iacob Mihai și Maria și deține în proprietate un autoturism marca Daewoo.

Având în vedere situația prezentată, considerăm oportună măsura sprijinului financiar în vederea efectuării intervenției chirurgicale, care ar contribui la îmbunătățirea calității vieții și a autonomiei în sfera activităților zilnice, resursele financiare de care beneficiază în prezent familia fiind insuficiente pentru a suporta costurile intervenției .

Se propune, în consecință, analiza și posibilitatea acordării unui ajutor de urgență în temeiul articolului 28, alin.2 și alin.5 din Legea 416/2001 privind venitul minim garantat cu modificările și completările ulterioare.

**Director DAS,
Narcisa Marchitan**



**Șef Serviciu,
Paraschiva Botorocă**





MUNICIPIUL SUCEAVA
B-dul 1 Mai nr. 5A, cod: 720224
www.primariasv.ro, primsv@primariasv.ro
Tel: 0230-212696, Fax: 0230-520593

DIRECȚIA DE ASISTENȚĂ SOCIALĂ
Serviciul Ajutoare Sociale

Nr. 254034/11.07.2022

APROB,
PRIMAR
ION LUNGU

ANCHETĂ SOCIALĂ

privind acordarea unui ajutor de urgență doamnei Mihalache Monica - Daniela

Date privind solicitantul :

Mihalache Monica - Daniela, născută la data de 08.08.1984 în Municipiul Suceava, (CNP 2840808330223), cu domiciliul în Suceava, strada Republicii, nr.19, divorțată, absolventă de studii superioare, în prezent pensionară;

Mihalache Diana - Mihaela, fiică, născută la 15.06.2009 în Municipiul Suceava, (CNP 6090615330239), cu domiciliul în Suceava, strada Republicii, nr.19, în prezent elevă în clasa a VII-a la Școala Gimnazială, nr.1, Suceava;

Istoric social

Doamna Mihalache este divorțată din anul 2011 și are în întreținere pe minora Mihalache Diana – Mihaela în vârstă de treisprezece ani, în prezent elevă în clasa a VII-a la Școala Gimnazială nr.1 Suceava.

În cadrul familiei, atât mama cât și fiica prezintă probleme de sănătate, ambele fiind diagnosticate cu afecțiuni care necesită monitorizare periodică la cabinetele de specialitate, investigații și tratamente corespunzătoare.

Astfel, doamna Mihalache este pensionată pe caz de boală, gradul III de invaliditate din anul 2019 conform Deciziei Medicale asupra Capacității de Muncă nr.1770/27.07.2021 și figurează în evidențele medicale cu afecțiuni neurologice și endocrine de tipul hernie de disc operată, spondilartrită axială, ciroză biliară primitivă, carcinom tiroidian operat și radiotratat, tiroidectomie totală și limfadenectomie selectivă.

În iunie 2017 aceasta a fost supusă unei intervenții chirurgicale la Centrul Medical Plus ca urmare a diagnosticării cu hernie discală L4 – L5, iar în octombrie 2017 figurează în evidențele Clinicii III-A Chirurgică “Profesor Gh. Chipal” din cadrul Spitalului Clinic Județean de Urgențe “Sfântul Spiridon” Iași, unde suferă o operație de tiroidectomie totală urmată de radioterapie.

Sus-numita efectuează controale periodice și investigații de specialitate la cabinetele de endocrinologie, oncologie și reumatologie în vederea evaluării stării de sănătate și este

dependentă de tratament medicamentos permanent.

Fiica acesteia, Mihalache Diana – Mihaela este încadrată în gradul de handicap grav cu asistent personal, conform certificatului nr. 401/17.03.2022 eliberat de Comisia pentru Protecția Copilului Suceava, în prezent fiind diagnosticată cu scolioză atipică, în evoluție nefavorabilă sub tratament conservator și diabet zaharat tip I.

Din discuțiile purtate cu mama copilului, precum și din documentația anexată la prezenta cerere, se evidențiază faptul că afecțiunea de care suferă minora a fost depistată în luna ianuarie 2022, urmare a efectuării unei investigații radiologice în data de 05.01.2022 în cadrul Centrului de Radiologie și Imagistică “Dorna Medical” Suceava, cu recomandarea de a efectua consult ortopedic.

Ulterior consultului ortopedic, minorei Mihalache Diana – Mihaela i se recomandă o orteză toraco-lombo-sacrată, tip corset Cheneau, purtată 23 din 24 ore și kinetoterapie Schroth, în scopul remedierii afecțiunii.

Este apoi evaluată în cadrul unei unități medicale private, Centrul de Ortopedie Pediatrică, în data de 03.02.2022 cu prescripția de corecție chirurgicală clasică a deformării coloanei vertebrale.

Din luna februarie a anului curent și până în prezent, doamna Mihalache optează în cazul fiicei sale pentru monitorizare și controale de specialitate la Clinica Recover; în cadrul acestei unități medicale copilul Mihalache Diana - Mihaela este consultat la cabinetul de Ortopedie Pediatrică de către dr. Alexandru Thiery care, după numeroase investigații și evaluări, recomandă efectuarea unor investigații imagistice de tip CT și RMN full spine precum și intervenție chirurgicală.

În termeni empirici, diagnosticul final de scolioză atipică, în evoluție nefavorabilă sub tratament conservator se traduce printr-o asimetrie vizibilă a toracelui, deformarea coloanei în plan frontal cu trei curburi, a umărului stâng precum și ușoară asimetrie a bazinului orizontal, asimetrîi care s-au corectat într-o mică măsură prin purtarea corsetului Cheneau. Menționăm că afecțiunea de care suferă minora lezează parțial autonomia personală a acesteia în ceea ce privește efectuarea activităților zilnice de îngrijire, a celor instrumentale și interzice deasemenea realizarea unor activități recreative normale pentru această categorie de vârstă.

Deasemenea, doamna Mihalache relatează faptul că, în momentul de față, în cazul afecțiunii fiicei sale, există suspiciunea de tumoră a măduvei spinării, cele două investigații imagistice menționate mai sus fiind indicate în scopul elucidării acestui aspect. În acest sens există bilet de trimitere către Centrul Affidea din cadrul Institutului Clinic Fundeni, iar costurile acestor investigații urmează să fie suportate de solicitantă.

Sus-numita susține deasemenea că intervenția chirurgicală a fiicei aparține ramurei chirurgiei robotice pentru a diminua riscurile crescute de paralizie care ar apărea în cazul intervențiilor clasice de acest tip, costurile intervenției ridicându-se la suma de 85.000 lei pentru varianta 1 și 99.000 pentru varianta 2.

Doamna Mihalache concluzionează, deasemenea, că posibilitatea efectuării acestei intervenții ar remedia problema de sănătate a fiicei și i-ar reda acesteia șansa la o viață normală, permițându-i astfel dezvoltarea și exprimarea fără impedimente a potențialului pe toate planurile, îndeosebi în sfera educațională.

Starea materială a familiei

În prezent veniturile familiei sunt constituite din pensia de invaliditate în cuantum de 1000 lei, indemnizația de însoțitor a persoanei cu handicap grav în sumă de 1524 lei, precum și pensia de întreținere de 1000 lei pe care le încasează doamna Mihalache Monica – Daniela.

Menționăm deasemenea că fiica acesteia beneficiază de alocație de stat dublă în cuantum de 600 lei și buget complementar handicap grav în sumă de 316 lei.

Familia Mihalache locuiește într-un imobil tip casă, compus din 5 camere cu dependințe, proprietatea părinților Iacob Mihai și Maria, dotat cu mobilier și bunuri de strictă necesitate întreținute corespunzător și care respectă condițiile igieno-sanitare.

Doamna Mihalache deține în proprietate un autoturism marca Daewoo.

Concluzii și propuneri

Având în vedere cele expuse mai sus, familia Mihalache necesită sprijin financiar în scopul remedierii problemelor de sănătate ale minorei Mihalache Diana – Mihaela, resursele financiare de care aceasta beneficiază în prezent fiind insuficiente pentru a suporta costurile intervenției chirurgicale.

În scopul sprijinirii acestui demers s-au realizat o serie de strângeri de fonduri la Fundația „Sânge pentru România” și Școala Gimnazială nr.1 Suceava, având în același timp promisiunea de a primi sprijin financiar și din partea Fundației Assist și a clubului Rotary Suceava.

Precizăm că anchetă socială a fost redactată în baza informațiilor furnizate de către doamna Mihalache Monica - Daniela și a documentației care ne-a fost pusă la dispoziție de aceasta.

Se propune, în consecință, acordarea unui ajutor de urgență în temeiul articolului 28, alin.2 și alin.5 din Legea 416/2001 privind venitul minim garantat cu modificările și completările ulterioare.

**Director,
Narcisa Marchitan**



**Șef serviciu,
Potoroacă Paraschiva**

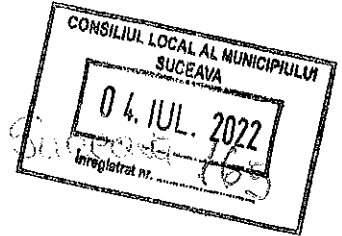


**Întocmit,
Drăgoi Maria – Loredana**



115
Sec. 115
data prezent este pe 28.07.2022
T. prezent > 20.08.2022

Cartea Consiliul Local



115
115
115

Subsemnată elibatoarea clonca-Danuela, în calitate de mamă a copilului Miholache Diana-Danuela, prin prezenta solicit respectuos aprobarea unui plan financiar pentru operația fetitei mele.

Motivul cererii mele sunt următoarele: cum copilul singură, eu ajuter din partea statului ei care nu este constant. Având în vedere că din 2011 până în prezent starea mea de sănătate s-a degradat constant, am fost nevoită să apelez la prezența mea pentru a ne putea susține financiar - eu și fetița. În momentul de față eu sunt pensionată pe caz de boală și nu pot susține fizic un timp de lucru de 8 ore. Fetita mea consideră că am cheltuit prea mult cu bolile iar acum refuză să ne mai ajute. Starea necesită o operație pe abdomen deoarece este diagnosticată cu rezerva malformativă uterină. Având în vedere că rezerva

Este necesară, în primul rând, să se
înțeleagă că, în condițiile normale, domeniul de activitate nu
poartă și investigarea posibilității exis-
tenței unei demielinizări a mișcării
spinoase, a fetei asimetrice a unei
tărie, a feliei a treia inversă, diabetul
și deficitul constant de vit. B fac foarte
riscantă operația Lamei, motiv pentru
care intervenția cu robotul este cea
mai indicată, riscurile de paralizie sau
deces fiind minime la această intervenție.
Menționez ca atât timp cât am putut
lucra, am făcut-o și am avut atât
de bună o atitudine ipso-facto. Conjur-
tura nefastă în care mă află în acest
moment este medicală pentru care nu
am posibilitatea de a face rest pe
numa mea de suma de 9500 lei
pentru operație, plus investigațiile
preoperatorii și recuperarea postoperatorie.
Așteptate medicale care nu mi
permit să mă simt și să fiu aptă
de a munci sau mult timp o her-
ve de după operație, sarcinile fiind
ca metastazele operației de cancer, a fetei
asimetrice și diabetul. Pentru toate acestea

În cazul de față, prin urmare, în cazul în care este impusă măsurarea de urgență a stării de sănătate, o cură este necesară aproape de plată, urmând ca o operație la Kiana să reprezinte foarte greu, mai ales acceptarea în sine. În cazul prădolosului, Kiana a dezvoltat și o rezistență la durerea, ceea ce nu este deloc de ajutor, fiind unul dintre motivele ~~pentru~~ evoluției metabolice a rețetei în cazul Kiana. După cum a explicat domnul doctor, în cazul valoarei ambului care s-a ridicat să fie la 30 grade Cobb (deci fără cerset erau 50 grade Cobb). După 6 săptămâni, în cerset Kiana avea inclinarea coloanei de 90 grade Cobb (ceea ce înseamnă un minim de 60 grade Cobb fără cerset). Dacă operația este efectuată până în 20 grade Cobb fără cerset, Kiana are șansa de a se recupera și de a duce o viață normală sau cât mai aproape de normalitate. Dacă nu se efectuează cât mai repede operația, atunci răul asupra organismului ei are șansa să fie imediat, fiindu-i pusă în pericol însăși viața.

Vă mulțumesc foarte mult pentru răspunsul
dat la cererea noastră și pentru că înțeleg
căpătăm să ne găsim alături în aceste
momente dificile.

Cu respect,

Clotilde de Almeida

